



Hemorragias intracraneales en pacientes tratados con anticoagulantes y antiagregantes plaquetarios

López-Bulnes AM¹, Paul-Silva Y², Criales-Vera SA³

Resumen

INTRODUCCIÓN: la hemorragia intracraneal es una causa creciente de morbilidad y mortalidad a escala mundial. El Instituto Nacional de Cardiología Ignacio Chávez se especializa en el manejo de pacientes cardíopatas. En este tipo de pacientes es frecuente el tratamiento con anticoagulantes y antiagregantes plaquetarios, de ahí la alta incidencia de hemorragias intracraneales. Las tomografías simples son la primera herramienta diagnóstica para su identificación.

OBJETIVOS: determinar el número de casos nuevos de hemorragias intracraneales, asociadas con el uso de anticoagulantes y antiagregantes, en el Instituto Nacional de Cardiología Ignacio Chávez.

MATERIAL Y MÉTODOS: estudio retrospectivo y descriptivo. Incluimos los casos diagnosticados como hemorragia intracraneal por medio de tomografía computada simple en los pacientes del Instituto Nacional de Cardiología Ignacio Chávez en un periodo de 9 meses. Se analizaron los expedientes electrónicos de cada paciente para recopilar los factores asociados.

RESULTADOS: se identificaron 56 casos de hemorragia intracraneal por medio de tomografía computada simple, 71% de estos bajo tratamiento con anticoagulante, antiagregante, o ambas cosas. Otros factores de riesgo encontrados fueron: pertenecer al sexo masculino, tener edad mayor de 60 años e hipertensión.

DISCUSIÓN: existe alta incidencia de hemorragias intracraneales dentro de la institución por el uso de fármacos anticoagulantes y puede seguir aumentando. Para el diagnóstico rápido la tomografía simple continúa siendo la primera herramienta.

CONCLUSIONES: debido al uso frecuente de anticoagulantes en nuestra población hospitalaria existe alta incidencia de hemorragias intracraneales. A pesar de los avances tecnológicos la tomografía es una herramienta útil para el diagnóstico y tratamiento tempranos.

PALABRAS CLAVE: hemorragia intracraneal, anticoagulante, antiagregante plaquetario.

¹Médico residente de cuarto año.

²Médico residente de cuarto año.

³Profesor titular del curso de CT Scanner.

Instituto Nacional de Cardiología Dr. Ignacio Chávez,
Belisario Domínguez Sección 16, 14080 Tlalpan,
Ciudad de México.

Recibido: 31 de octubre 2017

Aceptado: 2 de noviembre 2017

Correspondencia

Ana Marcela López Bulnes
amlb42@hotmail.com

Este artículo debe citarse como

López-Bulnes AM, Paul-Silva Y, Criales-Vera SA. Hemorragias intracraneales en pacientes tratados con anticoagulantes y antiagregantes plaquetarios. Anales de Radiología México 2017;16(4):305-311.

Anales de Radiología México 2017 Oct;16(4):305-311.

Intracranial bleeding in patients treated with anticoagulants and platelet antiaggregants.

López-Bulnes AM¹, Paul-Silva Y², Criales-Vera SA³

Abstract

INTRODUCTION: intracranial bleeding is a growing cause of morbidity and mortality worldwide. Instituto Nacional de Cardiología Ignacio Chávez specializes in managing cardiopathic patients. Such patients are commonly treated with anticoagulants and platelet antiaggregants, leading to a high incidence of intracranial bleeding. Simple tomography is the primary diagnostic tool used to identify it.

OBJECTIVES: determine the number of new cases of intracranial bleeding associated with the use of anticoagulants and antiaggregants at Instituto Nacional de Cardiología Ignacio Chávez.

MATERIAL AND METHODS: a retrospective and descriptive study. We included cases diagnosed as intracranial bleeding by means of simple computerized tomography in patients at Instituto Nacional de Cardiología Ignacio Chávez over a 9-month period. Each patient's electronic records were analyzed to collect associated factors.

RESULTS: 56 cases of intracranial bleeding were identified by means of simple computerized tomography, 71% of those under treatment with anticoagulants, antiaggregants, or both. Other risk factors found were: male gender, age over 60 years, and hypertension.

DISCUSSION: in our hospital, there is a high rate of intracranial bleeding due to the use of anticoagulant drugs and it may continue to increase. Simple tomography remains the first choice for rapid diagnosis.

CONCLUSIONS: due to common use of anticoagulants in our hospital population, there is a high incidence of intracranial bleeding. Technological advances notwithstanding, tomography is a useful tool for early diagnosis and treatment.

KEYWORDS: intracranial bleeding; anticoagulant; platelet antiaggregant

¹Médico residente de cuarto año.

²Médico residente de cuarto año.

³Profesor titular del curso de CT Scanner. Instituto Nacional de Cardiología Dr. Ignacio Chávez, Belisario Domínguez Sección 16, 14080 Tlalpan, Ciudad de México.

Correspondence

Ana Marcela López Bulnes
amlb42@hotmail.com

INTRODUCCIÓN

La hemorragia intracraneal es una causa creciente de morbilidad y mortalidad en el mundo entero. En México, según la Organización Mundial de la Salud, el evento cerebrovascular es

la cuarta causa de muerte, (la tercera en el año 2011).^{1,2} En el Instituto Nacional de Cardiología Ignacio Chávez hemos encontrado un número elevado de casos ya que existen muchas afecciones tromboembólicas que requieren el uso de fármacos anticoagulantes y antiagregantes



para prevenir complicaciones isquémicas. Sin embargo, como es ampliamente conocido, existe un alto riesgo de sangrado con el uso de estos medicamentos. Con la presente investigación se quiso dar a conocer la incidencia que existe, dentro del Instituto, y los factores que se le asocian.

No encontramos en las publicaciones mexicanas ningún estudio acerca de los eventos cerebrovasculares hemorrágicos asociados con el uso de anticoagulantes. No obstante, sí existen análisis que describen la incidencia de eventos cerebrales vasculares agudos. Chiquete Erwin y sus colaboradores, en el 2010, registraron 46,247 eventos cerebrales vasculares agudos; de estos 20,298 fueron registrados como evento cerebrovascular isquémico; 6,005 como evento vascular hemorrágico intracerebral; 2,655 como hemorragias subaracnoideas, 194 como trombosis venosas cerebrales y 17,095 como no especificadas. Encontraron mayor mortalidad a corto plazo para los subtipos hemorrágicos que para los isquémicos.³ Dicho estudio no incluyó hospitales privados.

MATERIAL Y MÉTODOS

Se trata de un estudio retrospectivo y descriptivo. Se incluyeron los casos diagnosticados como hemorragia intracraneal, por medio de tomografía computada simple, en los pacientes hospitalizados y los ingresados por urgencia en el Instituto Nacional de Cardiología Dr. Ignacio Chávez, en un periodo comprendido entre enero y septiembre del año 2016. Se analizaron los expedientes electrónicos de cada paciente para recopilar los factores asociados.

RESULTADOS

En el periodo comprendido entre los meses de enero y septiembre del 2016 se realizaron 464 tomografías de cráneo simple a pacientes con sospecha de evento cerebral agudo dentro del

instituto. De estas 56 correspondieron a diagnósticos de hemorragia intracraneal (intraaxial 35.7%, extraaxial 48% y ambas ubicaciones 16%). Nueve resultaron por transformación hemorrágica de un evento isquémico previo.

De los casos confirmados con hemorragia intracraneal 71% estaba bajo tratamiento con antiagregantes o anticoagulantes (25% antiagregante, 33.9% anticoagulante y 12.5% ambos). El fármaco más utilizado fue warfarina. 21.4% de la población estudiada tuvo índices de razón normalizada internacional (INR por sus siglas en inglés) mayores de 2.5 y el resto menores a esta cifra. Los valores de INR más altos fueron los de dos pacientes con índice de 8.4. Dentro de los casos estudiados 23% portaba algún tipo de prótesis valvular: 8.9% biológica y 14.2% mecánica, esta última asociada con el uso de anticoagulantes orales.

De la población estudiada 80% se encontró dentro del rango de edad de 50 a 90 años, siendo el grupo más numeroso el comprendido entre los 60 y 70 años de edad. El sexo masculino fue el más afectado con 58.9%. De los pacientes estudiados 32% tenía antecedente de traumatismo. Entre otros antecedentes 25% consumía alcohol y 26% fumaba. 25% de los estudiados tenía, como comorbilidad, diabetes mellitus tipo 2 y 67.8% era hipertenso, factores de riesgo también encontrados en diferentes estudios.⁴

DISCUSIÓN

La hemorragia intracraneal se caracteriza por la acumulación extravascular de sangre en los diferentes espacios intracraneales; por ubicación se clasifica en intraaxial y extraaxial. La hemorragia intraaxial o intracerebral se define como la extravasación espontánea de sangre dentro del parénquima cerebral. Es el tipo más devastador. Se asocia con mayores tasas de mortalidad en comparación con los eventos isquémicos o las hemorragias subaracnoideas. Puede ocurrir en

ganglios de la base, lóbulos, puente y cerebelo. Muchos han llegado a incluir la hemorragia intraventricular dentro de las hemorragias intra-axiales. Las causas de hemorragia intracraneal se clasifican como: 1) primarias: hipertensión o angiopatía amiloidea cerebral; 2) secundarias: conversión hemorrágica de isquémico, drogas estimulantes, malformación vascular, coagulopatía, neoplasias, traumatismo, vasculitis, moya moya, trombosis del seno venoso.⁵ La hemorragia extraaxial o extracerebral suele ocurrir en cualquiera de los tres compartimentos anatómicos mayores: espacio epidural, espacio subdural y espacio subaracnoideo. La hemorragia subaracnoidea la más frecuente, llena los espacios entre la pía y la membrana aracnoidea y sus causas son variadas: traumatismo, rotura de aneurisma, hipertensión, malformación arteriovenosa y transformaciones hemorrágicas de eventos isquémicos. La hemorragia epidural se forma entre la tabla interna de la calota y la capa externa de la dura, casi siempre es causada por lesiones traumáticas y se origina de las arterias meninges lesionadas, fracturas o senos venosos rurales rotos. Asimismo, el traumatismo es la causa más frecuente del hematoma subdural en el cual la sangre se colecta en un espacio virtual entre la capa interna de la dura y la membrana aracnoidea, lo que se origina por rotura venosa.⁶⁻⁸

La hemorragia intracraneal es la complicación más temida del uso de los anticoagulantes orales, así como la más frecuente y menos tratable, especialmente en pacientes de mayor edad en los cuales es más frecuente el uso de estos fármacos. La evolución del sangrado es más lenta entre los pacientes medicados con anticoagulantes que en pacientes en quienes el sangrado ocurrió de forma espontánea. Dentro de los mayores determinantes para inducir hemorragia están la intensidad del efecto del anticoagulante, las características del paciente y la duración de la terapia. Existe evidencia de que un INR de 2.5 se asocia con menor riesgo de sangrado que uno mayor de 3.0.⁹ Un estudio del ensayo *Anti-coagulation et Replacement Valvulaire* (AREVA),

que comparó diferentes regímenes de anticoagulación, encontró disminución de los eventos hemorrágicos en pacientes con INR entre 2-3 en comparación con INR entre 3 y 4.5.¹⁰

A muchos pacientes se les agregan agentes antiplaquetarios para reducir el riesgo de complicaciones embólicas; sin embargo, esto incrementa el riesgo de sangrado, por lo cual se recomiendan dosis bajas. Datos que se encontraron dentro de nuestra población.

En el estudio *The Stroke Prevention in Atrial Fibrillation II* se observaron mayores tasas de sangrado en pacientes que recibían warfarina comparados con aquellos que solo recibían aspirina. Así mismo, se observó un aumento del riesgo según la edad;¹¹ algo que concuerda con nuestro estudio ya que, según el expediente electrónico de los pacientes, la mayoría de los pacientes recibían warfarina como medicamento anticoagulante y eran mayores de 60 años.

Los hematomas subdurales son menos frecuentes en los pacientes que reciben anticoagulantes. Existen factores de riesgo asociados como traumatismo menor de cráneo, intoxicación por alcohol o elevación de la presión arterial que actúan como precipitantes; todos estos resultaron factores comunes dentro de nuestro estudio.

Las tomografías simples son la primera herramienta de diagnóstico en las salas de emergencia por su fácil acceso, amplia disponibilidad, rápida adquisición y alta sensibilidad. Permiten identificar sangrados de forma urgente y, en muchos casos, pueden guiar al clínico cuando exista una contraindicación para terapia trombolítica. El diagnóstico se realiza cuantificando la atenuación de la sangre en la tomografía, que se debe a la globina en la hemoglobina. Esta atenuación se va elevando dentro de los primeros tres días para luego disminuir por su degradación. En los estadios agudos la señal es hiperdensa uniforme y lisa, 48 horas después puede mostrar niveles

líquido-líquido. Puede asociarse con edema perilesional dentro de las primeras 72 horas, posteriormente tiende a disminuir en tamaño y en densidad^{5,12} (**Figura 1**).

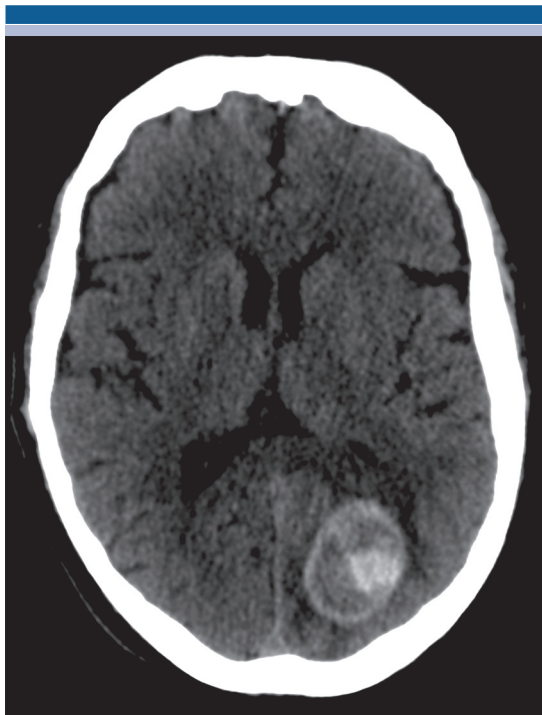


Figura 1. Tomografía computada de cráneo simple en corte axial: hemorragia intraparenquimatosa en el lóbulo occipital izquierdo con diferentes estados de sangrado, datos de resangrado.

Las hemorragias epidurales se observan como hiperdensidades biconvexas extraaxiales que no cruzan las suturas, pero pueden cruzar la línea media. Pueden tener áreas de menor atenuación que indican sangrado activo. Cuando llegan a producir efecto de masa provocan desplazamiento de la línea media, compresión de los ventrículos, borramiento de los surcos y herniaciones.¹³ Las hemorragias subdurales, dependiendo de la cronicidad, se observan como colecciones crecientes extraaxiales, no respetan las suturas pero pueden cruzar la línea media. En caso de procesos crónicos con resangrado

existen niveles de atenuación y calcificación de las membranas. Hay casos que pueden resultar difíciles de interpretar como cuando son subagudas y se observan isodensas; éstas también llegan a producir efecto de masa¹⁴ (**Figura 2**). Las hemorragias subaracnoideas tienen zonas de mayor atenuación en los surcos, cisternas de la base, pueden extenderse dentro del parénquima y también pueden producir hidrocefalia (**Figura 3**). La apariencia de los sangrados intracraneales es muy variable, lo cual refleja la gran diversidad en la patología de la hemorragia intracraneal (**Figuras 4 y 5**).

En la población estudiada los casos fueron diagnosticados por tomografía computada simple, cuantificando la atenuación de la sangre en unidades Hounsfield. Se encontró un número significativamente alto de casos, considerando que no es un centro de referencia para este tipo de afecciones, ello debido a que la enfermedad

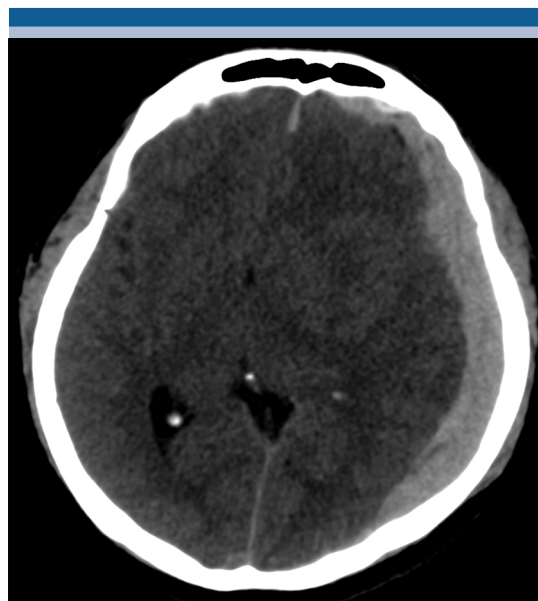


Figura 2. Tomografía computada de cráneo simple en corte axial: hemorragia subdural izquierda, colección creciente extraaxial hiperdensa que produce efecto de masa desplazando la línea media.

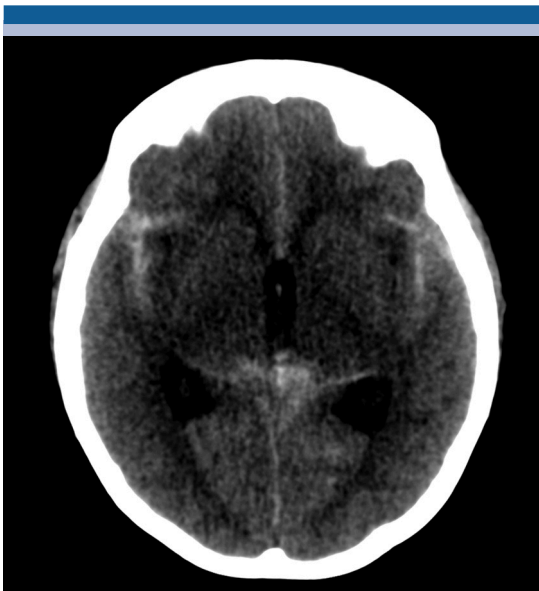

Figura 3. Tomografía computada de cráneo simple en corte axial: hemorragia subaracnoidea, hiperdensidades lineales dentro de los surcos centrales y cisterna cuadrigémina.

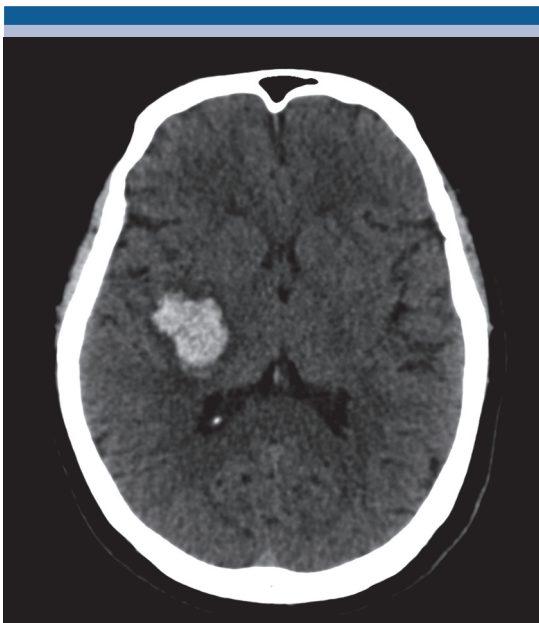


Figura 4. Tomografía computada de cráneo simple en corte axial: hemorragia intraaxial, colección hiperdensa intraaxial adyacente a los núcleos derechos de la base.

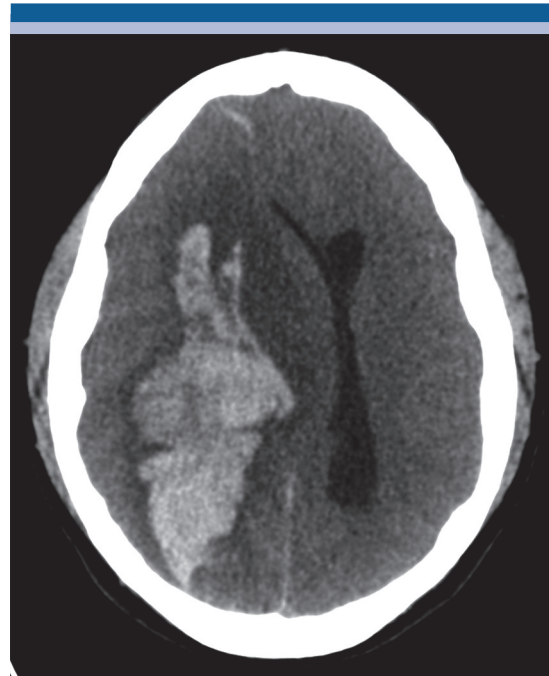

Figura 5. Tomografía computada de cráneo simple en corte axial: hemorragia intraaxial, colección hiperdensa intraaxial que compromete todo el hemisferio derecho y produce desplazamiento de la línea media.

de base entre esa población requiere el uso de anticoagulantes y antiagregantes, sustancias que pueden tener como consecuencia grave a la hemorragia intracraneal. Curiosamente no se encontraron índices de INR elevados, pero hay que recalcar que no todos los individuos analizados estaban bajo tratamiento con anticoagulantes.

CONCLUSIONES

La tomografía simple es una herramienta de diagnóstico útil, rápida y accesible en casos de sospecha de eventos cerebrovasculares de tipo hemorrágico. Sigue siendo un buen indicador para la contraindicación para terapia trombolítica. Debido al alto uso de anticoagulantes orales dentro de la población estudiada existe alta incidencia de este tipo de afección; al incrementarse la esperanza de vida podría ser que



llegue e incrementarse también la incidencia. Por todo lo anterior urge de manera imperativa el control serológico de los niveles de anticoagulación, aún cuando el nivel óptimo sea todavía controvertido.

REFERENCIAS

1. Chiquete et al. Mortalidad por enfermedad vascular cerebral en México 2000-2008: Una exhortación a la acción. *Rev Mex Neuroci* 2011;12:235-241.
2. Ramírez- Alvarado Gabriela, Téllez- Alanís Bernarda, Epidemiología de la enfermedad vascular cerebral en México: Ausencia de registro de las secuelas cognitivas; *Red Mex de Neurociencia*, Marzo-Abril 2016;17(2):1-110.
3. Chiquete Erwin et al, Egresos por enfermedad vascular cerebral aguda en instituciones públicas del sector salud de México: un análisis de 5.3 millones de hospitalizaciones en 2019; *Rev Mex de Neuroci* 2012;13(5):252-258.
4. Valery L Feigin, Mohammad H Forouzanfar, Rita Krishnamurthi et al , Global and regional burden of stroke during 1990-2010: findings from the global Burden of Disease Study 2010, *Lancet*. 2014;383(9913):245-254.
5. Federica Macellari, MD, Mauricio Paciaroni, MD; Giancarlo Agnelli et al; *Neuroimaging in Intracerebral Hemorrhage*. *Stroke*. *Ajajournals* 2014;45:903-908.
6. Glenn D. Barest, Asim Z. Mian, Rohino N. Nadgir, and Osami Sakai, *Traumatic and Nontraumatic emergencies of the Brain, head, and Neck*; James H. Thrall , editor. *Emergency Requisites*; Philadelphia, elsevier 2017 p. 1-58.
7. Marshall LF, Marshall SB, Klauber MR et al, The diagnosis of head injuries requiere a classification based on computed axial tomography, *J Neurotrauma*. 1992;9(1):287-92.
8. Thorstein Steiner, Jesper Petersson, Rustam Al . Shahi Salman et al, *European Research Priorities for Intracerebral Haemorrhage*, *Cerebrovas Dis* 2011;32:409-419.
9. Schulman S, Beyth RJ, Kearon c, Levine MN; *American College of Chest Physicians*, *Chesto* 2008;133:257S-298S.
10. Acar J, lung B, Boissel JP, Samama MM, et al; AREVA: multicenter randomized comparison of low-dose versus standard-dose anticoagulation in patients with mechanical prosthetic heart valves 1996;94(9):2107-12.
11. Bleeding during antithrombotic therapy in patients with atrial fibrillation. *The Stroke Prevention in Atrial Fibrillation Investigators*, *Arch Intern Med*. 1996;156(4):409-16.
12. Kimon Bekelis, Md MD, Elliott S. Fisher MD, MPH, Nicos Labropoulos PhD et al; *Variations in the Intensive Use of Head CT for Elderly Patients with Hemorrhagic Stroke*. *Radiology* 2015;275(1):188-195.
13. Alan R. Turtz and H Warren Goldman *Neurologic Disease in the critically ill: Head Injury Critical Care Medicine*: elsevier 2007 p. 1358-1422.
14. Maas, Andrew I.R. M.D., Ph.D.; Hukkelhoven, Chantal W.P.M. Sc; et al , *Prediction of Outcome in Traumatic Brain Injury with Computed Tomographic Characteristics: A comparison Between the Computed Tomographic Classification and Combination of Computed Tomography Predictors*, *Neurosurgery* 2005;57(6):1173-1182.